

## Destacados en POCUS: Ultrasonido a pie de cama en la reanimación cardiopulmonar

Publicado: Mayo 1, 2022

**Escrito Por:** Nibras Bughrara, MD, FCCM, FASA; Oliver Panzer, MD; y Aliaksei Pustavoitau, MD, MHS, FCCM

**Traducido Por:** David Benavides Zora, MD.

**Traducción revisada Por:** Francisco Miralles Aguiar, MD

Citar como: Bughrara N, Panzer O, Pustavoitau A. POCUS spotlight: point-of-care ultrasound in cardiopulmonary resuscitation. *ASRA Pain Medicine News* 2022;47. <https://doi.org/10.52211/asra0250122.016>

---

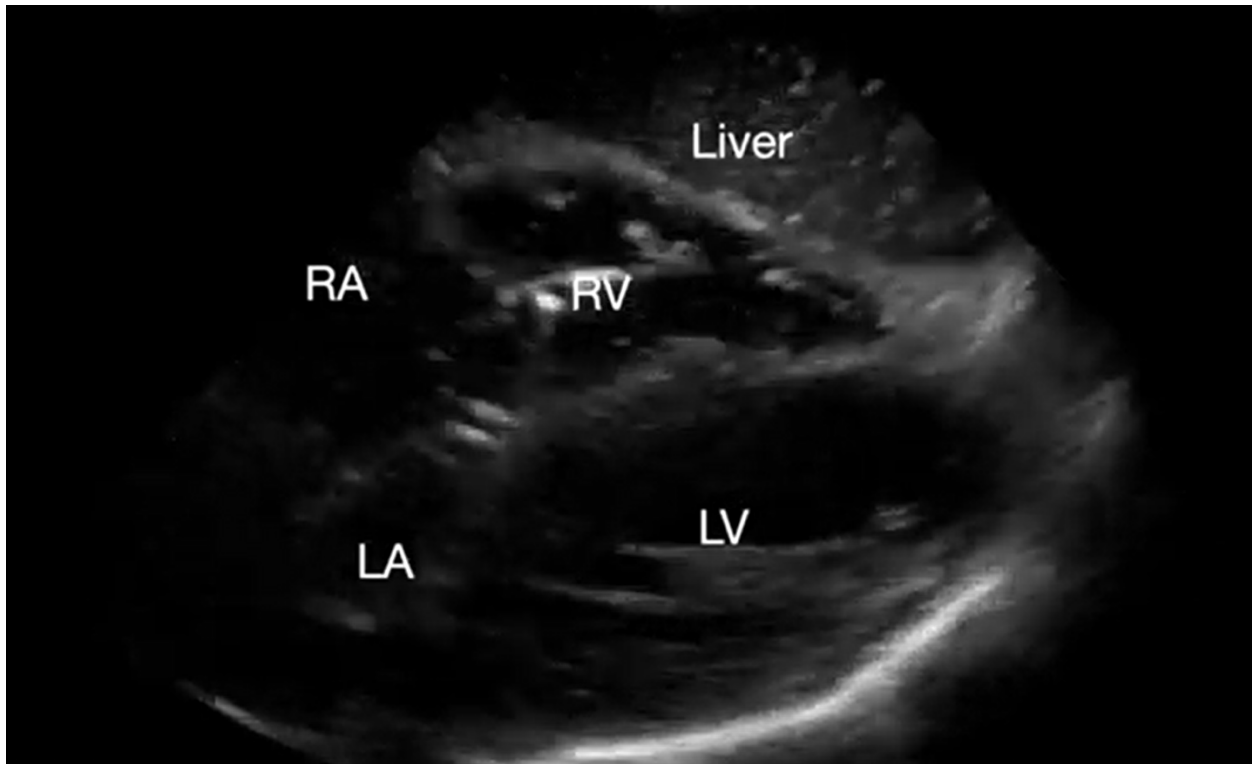
### Introducción

El paro cardíaco intrahospitalario (PCIH) ocurre en más de 290 000 adultos anualmente en los Estados Unidos.<sup>1</sup> Los ritmos no desfibrilables como la asistolia y la actividad eléctrica sin pulso (AESP) representan el 81 % de los PCIH, siendo las causas más comunes la hipotensión (50%-60%) e insuficiencia respiratoria aguda (15%-40%).<sup>1</sup> El algoritmo de soporte vital cardíaco avanzado (ACLS) de la American Heart Association es el estándar de atención en el manejo del PCIH. Este algoritmo hace hincapié en la **reanimación cardiopulmonar (RCP) de alta calidad y la minimización de las comprobaciones del pulso/ritmo con duración menor de 10 segundos**. Las pautas de ACLS también sugieren que la ecografía en el punto de atención (POCUS) se puede usar para identificar el movimiento cardíaco y las posibles causas reversibles del paro en AESP, cuando un ecografista experimentado está presente y el POCUS no interfiera con la RCP.<sup>2,3</sup>

### Detección de movimiento cardíaco

Los pacientes en paro cardíaco por AESP que en POCUS se visualiza actividad eléctrica y miocárdica coordinada (pseudo-AESP) tienen un mejor pronóstico en comparación con los pacientes sin actividad miocárdica (AESP real o parada cardíaca) (Video 1). Un meta-análisis reciente demostró que el movimiento cardíaco espontáneo en la ecografía tiene una sensibilidad combinada del 95 % y una especificidad del 80 % para predecir el retorno de la circulación espontánea (RCE).<sup>4</sup> Si bien el RCE es poco común en pacientes con AESP verdadera, **las pautas de la ACLS recomiendan no usar los hallazgos en POCUS para terminar los esfuerzos de reanimación**.<sup>5</sup>

Video 1. Vista subcostal 4 cámaras, vista demostrando un corazón quieto. RA= AD, RV= VD, Liver= Hígado, LA= AI, LV= VI



**Video 1. Subcostal 4-chamber view demonstrating cardiac standstill. RA, right atrium; LA, left atrium; RV, right ventricle; LV, left ventricle (*click to view*)**

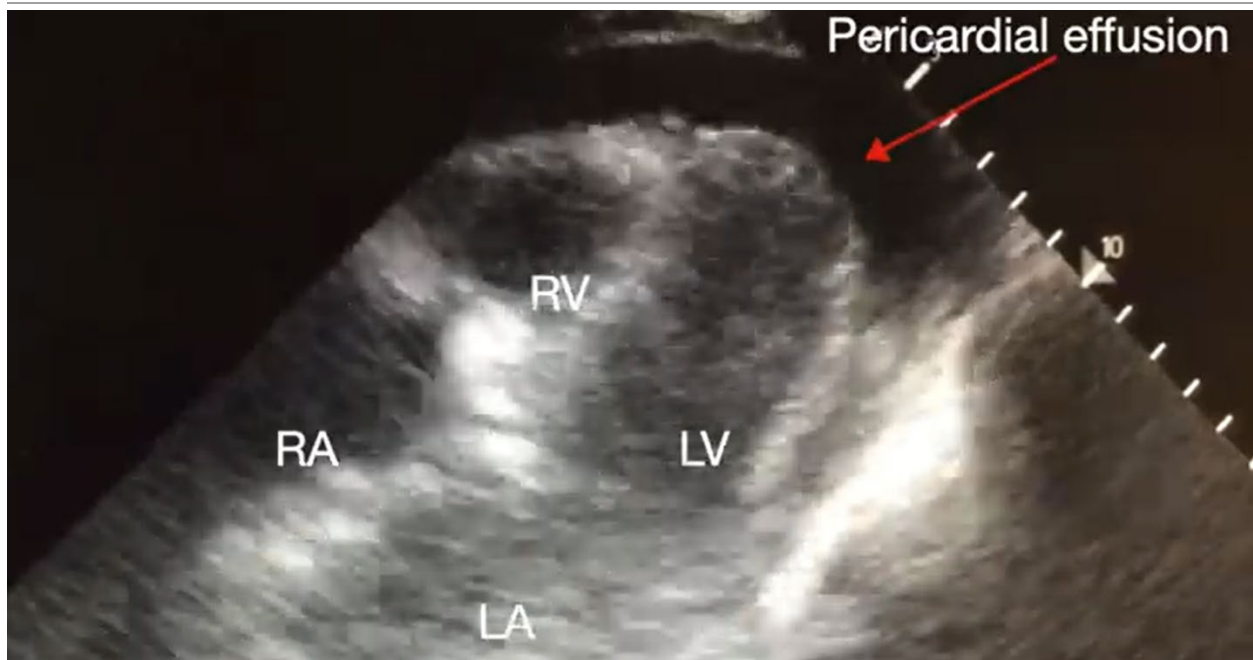
---

Posibles causas reversibles en pseudo-AESP

### **Taponamiento cardíaco**

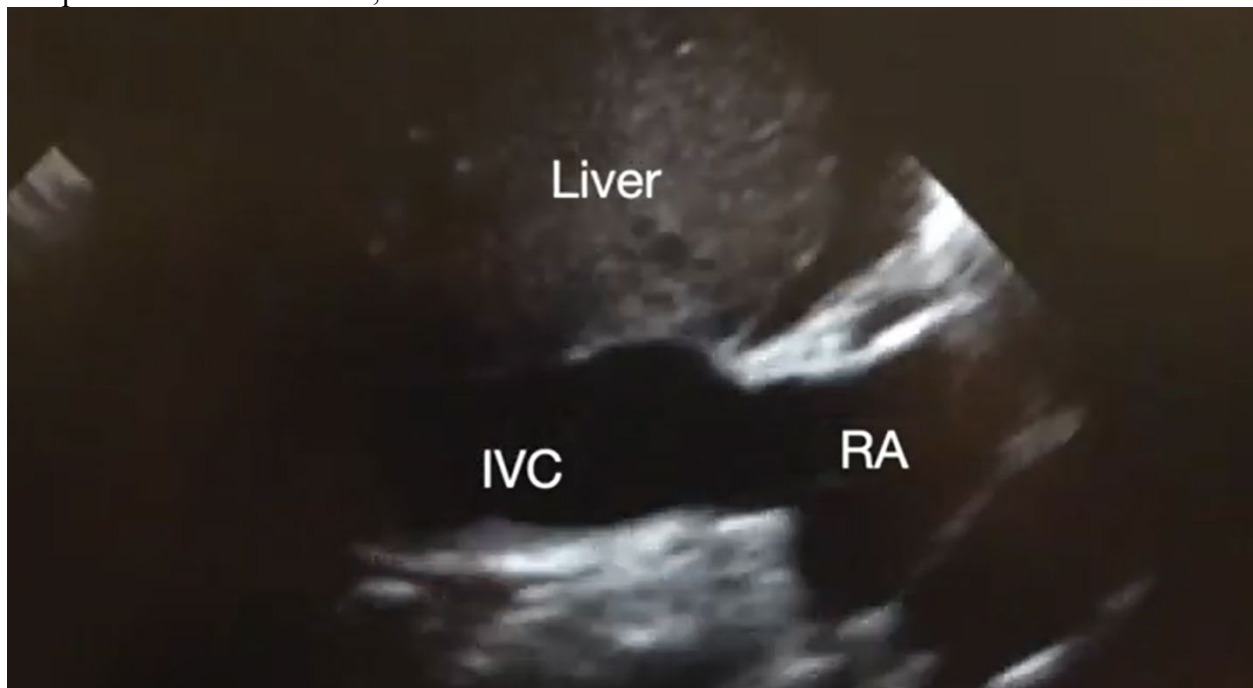El taponamiento cardíaco se identifica en el 5%-22% de los pacientes con paro en AESP. Los hallazgos ultrasonográficos en taponamiento cardíaco incluyen la presencia de un derrame pericárdico tanto pequeño (presentación aguda) como grande (crónico), el colapso sistólico de la aurícula derecha (AD), el colapso diastólico del ventrículo derecho (VD) y la vena cava inferior (VCI) pletórica (Videos 2 y 3). El diagnóstico de taponamiento mediante POCUS puede ser difícil en pacientes posquirúrgicos cardíacos que frecuentemente presentan una colección localizada; para hacer el diagnóstico, se debería usar posteriormente la ecocardiografía transesofágica (ETE). Un derrame pleural concomitante podría potencialmente empeorar la fisiología del taponamiento. Por lo tanto, se pueden obtener imágenes del espacio pleural durante las compresiones torácicas, y la toracocentesis que posiblemente pueda revertir la fisiología del taponamiento<sup>8</sup> (Video 4).

Video 2. Vista subcostal 4 cámaras demostrando derrame pericárdico. AD, Aurícula derecha, AI, Aurícula izquierda, VI, Ventrículo izquierdo.

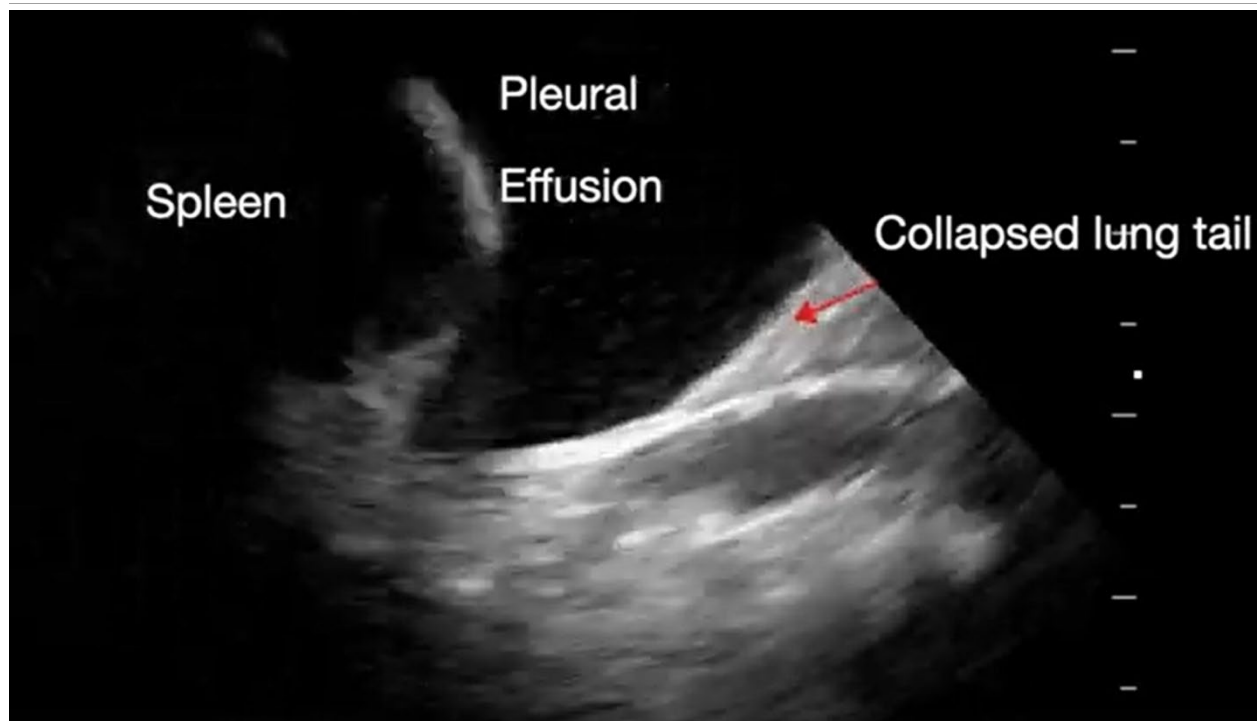


**Video 2. Subcostal 4-chamber view demonstrating pericardial effusion.** RA, right atrium; LA, left atrium; RV, right ventricle; LV, left ventricle (*click to view*)

Video suplementario 3. Vista subcostal VCI demostrando vena cava inferior pletórica durante compresiones cardiacas. AD, Aurícula derecha.



**Supplemental Video 3. Subcostal IVC view demonstrating plethoric inferior vena cava (IVC) during chest compressions. RA, right atrium. (click to view)**



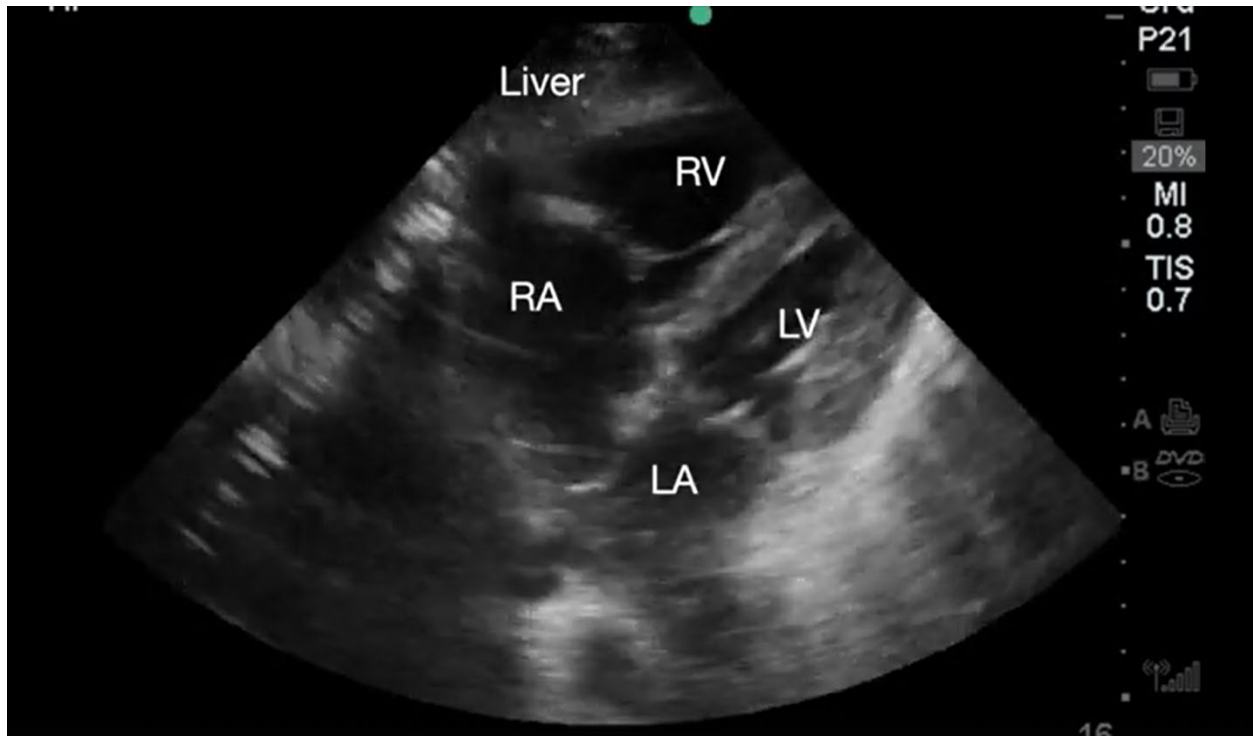
**Video suplementario 4. Ultrasonido torácico a nivel infero-lateral que demuestra derrame pleural.**

**Supplemental Video 4. Sonogram of the lateral inferior thorax demonstrating pleural effusion (click to view)**

---

### **Embolismo pulmonar**

La falla aguda del VD causada por embolismo pulmonar (EP) es una causa común de paro cardiaco hasta en un 30% de los pacientes con paro con AESP.<sup>9</sup> En este caso los hallazgos ultrasonográficos típicos incluyen: dilatación del VD y AD en una vista cuatro cámaras, y aplanamiento del septo (llamado signo de la D) en las vistas de eje corto. Además, la función sistólica del VD se reduce en aproximadamente la mitad de los pacientes, como lo demuestra una disminución de la excursión sistólica del plano anular tricuspídeo (TAPSE) en la vista apical de cuatro cámaras<sup>10</sup> (Video 5) Si se aplica Doppler color sobre la válvula tricúspidea, se aprecia comúnmente una regurgitación significativa. Si bien encontrar un trombo en tránsito en las cavidades cardíacas derechas o dentro de las arterias pulmonares es diagnóstico de EP aguda, rara vez se visualiza y se requieren habilidades de imagen avanzadas para localizar el trombo.



**Video suplementario 5. Vista subcostal 4- cámaras demostrando un ventrículo derecho dilatado y disfuncionante.** AD, Aurícula derecha; AI, Aurícula izquierda; VD, ventrículo derecho; VI, Ventriculo izquierdo (*oprimir para ver*)

**Supplemental Video 5. Subcostal 4-chamber view demonstrating dilated and depressed right ventricular function.** RA, right atrium; LA, left atrium; RV, right ventricle; LV, left ventricle (*click to view*)

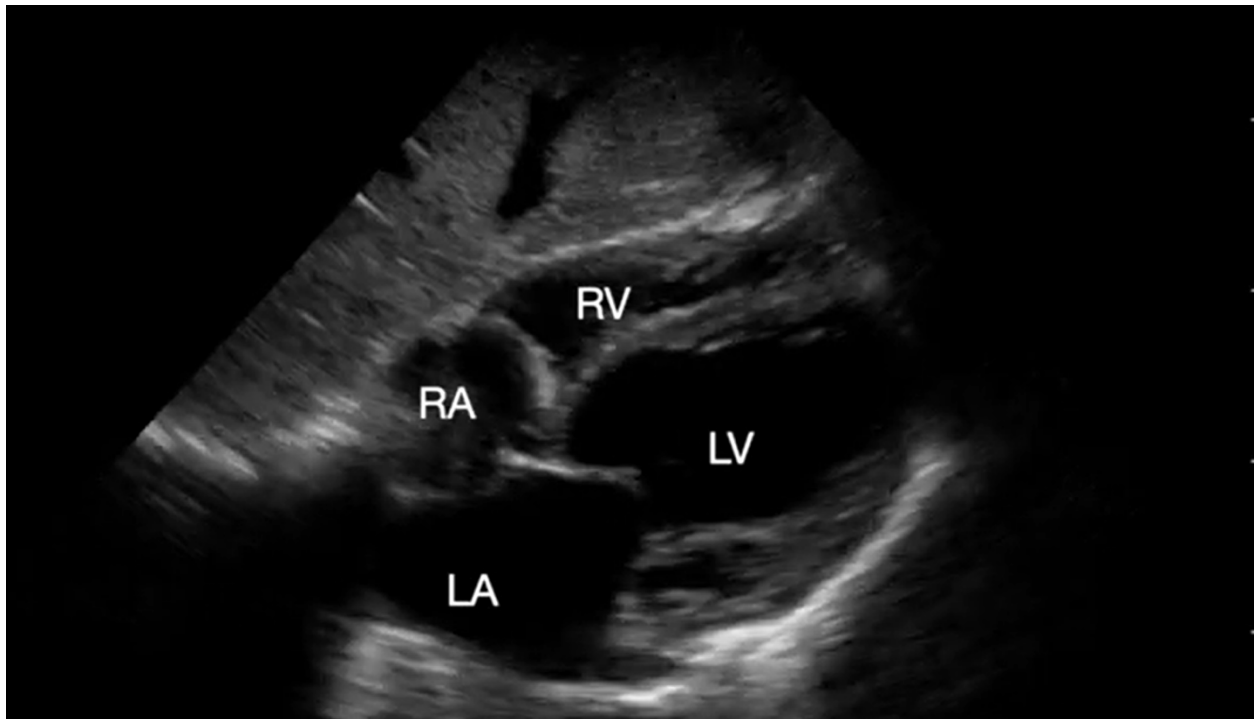
---

Los hallazgos previos (aparte del trombo en tránsito) no son patognomónicos del EP, ya que también se observan durante una crisis de hipertensión pulmonar (CHTP). Cambios crónicos como hipertrofia de la pared libre del VD (grosor mayor de 5 mm en diástole) y dilatación de la AD hacen más probable una CHTP, mientras que una pared libre del VD delgada y una AD de tamaño normal apuntan hacia un proceso agudo. Finalmente, los tamaños de las cavidades solo deben evaluarse en pacientes con actividad cardíaca conservada, ya que **el VD puede aparecer dilatado en asistolia independientemente de la etiología del paro cardíaco.**<sup>11</sup> Si se sospecha un TEP, el

ultrasonido de miembros inferiores puede realizarse para buscar trombosis venosa profunda. La evidencia de un trombo justifica un análisis cuidadoso de riesgo/beneficio para iniciar la anticoagulación empírica o la terapia trombolítica.

### **Infarto de miocardio**

La isquemia miocárdica es la causa más común de paro cardíaco con ritmo desfibrilable. La presencia de disfunción aguda del ventrículo izquierdo (VI) debe hacer sospechar una trombosis coronaria aguda como la causa del paro en AESP y asistolia (Video 6). La evaluación ecocardiográfica del movimiento regional de la pared miocárdica se debe realizar inmediatamente después de RCE para minimizar el tiempo hasta la revascularización coronaria.

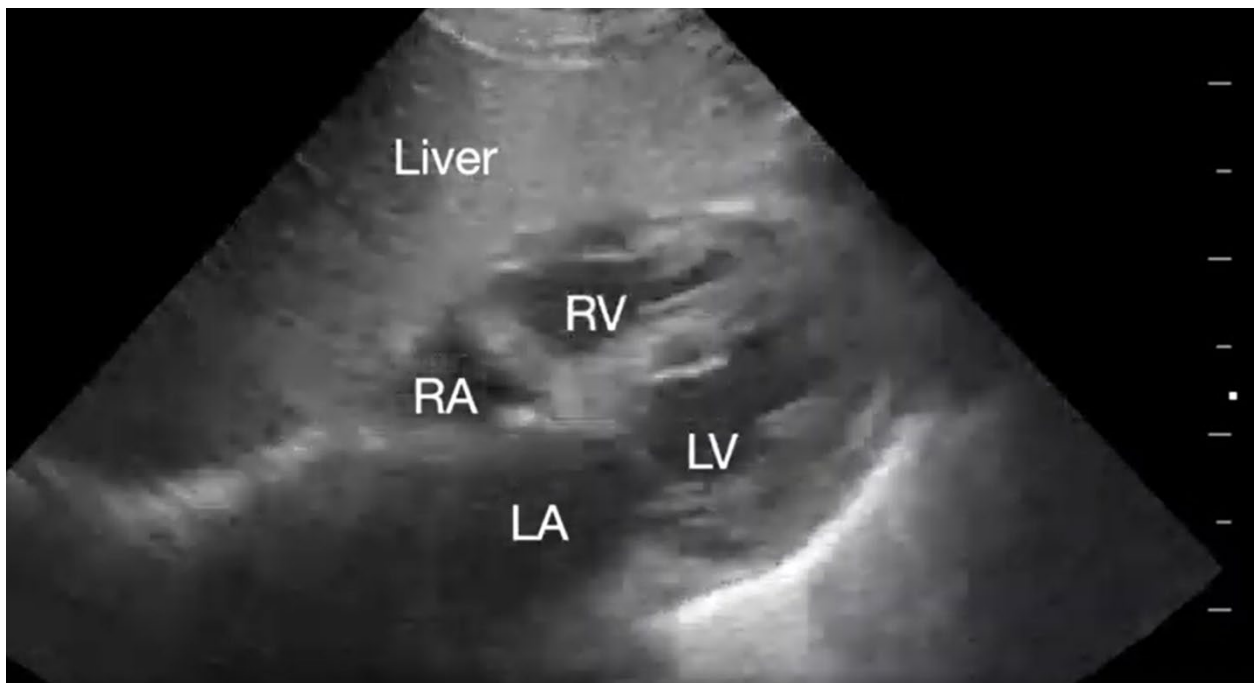


**Video suplementario 6. Vista subcostal 4-cámaras demostrando ventrículo derecho dilatado y función miocárdica deprimida.** AD, aurícula derecha; AI, aurícula izquierda, VD, ventrículo derecho, VI, ventrículo izquierdo (*oprimir para ver*)

**Supplemental Video 6. Subcostal 4-chamber view demonstrating dilated and depressed left ventricular function.** RA, right atrium; LA, left atrium; RV, right ventricle; LV, left ventricle (*click to view*)

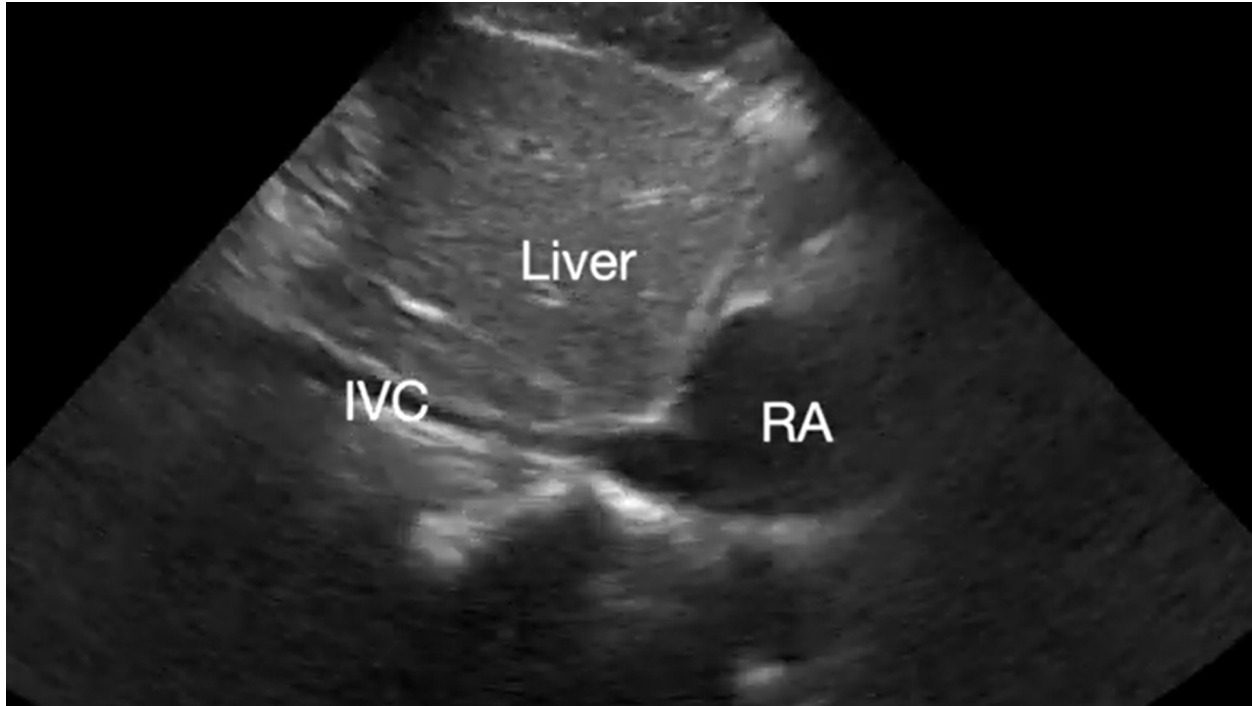## Hipovolemia severa

Un VI pequeño e hiperdinámico que se oblitera durante la sístole se suele observar en el paro cardíaco secundario a hipovolemia (Video 7).<sup>12</sup> Sin embargo, el tamaño pequeño del VI que colapsa no siempre se correlaciona con el estado de volumen intravascular.<sup>11</sup> En pacientes con trauma, una VCI pequeña (menor de 1 cm) y colapsable se suele asociar a un shock hemorrágico que puede responder a una carga de fluidos (Video 8).<sup>12</sup>



**Video suplementario 7. Que muestra un corazón “vacío”.** AD, aurícula derecha; AI, aurícula izquierda, VD, ventrículo derecho, VI, ventrículo izquierdo (*oprimir para ver*)

**Supplemental Video 7. Demonstrating underfilled heart.** RA, right atrium; LA, left atrium; RV, right ventricle; LV, left ventricle (*click to view*)



**Video suplementario 8. Demostrando una vena cava inferior pequeña y colapsable.** AD, aurícula derecha; AI, aurícula izquierda, VD, ventrículo derecho, VI, ventrículo izquierdo (*oprimir para ver*)

**Supplemental Video 8. Demonstrating small and collapsible inferior vena cava.** RA, right atrium; LA, left atrium; RV, right ventricle; LV, left ventricle (*click to view*)

---

### **Neumotórax a tensión**

El diagnóstico ecográfico de neumotórax se sospecha por la ausencia de deslizamiento pulmonar (no patognomónico) que obliga a la búsqueda del punto pulmonar para su diagnóstico. El uso de ultrasonido pulmonar puede reducir el tiempo de drenaje del neumotórax.<sup>13</sup> Durante la RCP, el ultrasonido se puede usar para evaluar el neumotórax a tensión iatrogénico.

### **Protocolos de POCUS durante la RCP**

Durante la RCP, el uso de POCUS sigue siendo objeto de investigación debido a preocupación de su seguridad. Su uso se asoció a pausas prolongadas durante la verificación del pulso, lo que puede reducir las posibilidades de lograr una RCE. Sin embargo, **las pausas prolongadas dependen de la experiencia del ecografista.** Por ejemplo, cuando un especialista o fellow adquiere imágenes, la RCP se interrumpe por períodos más cortos.<sup>14</sup>



Para acortar la duración de las interrupciones en la RCP, se desarrollaron enfoques protocolizados para el uso del ultrasonido.<sup>15-22</sup> Después de la introducción de los protocolos la duración de las interrupciones de la RCP disminuye uniformemente, aunque a menudo no por debajo de los 10 segundos. Sin evidencia que respalde un enfoque sobre otros, es importante destacar el protocolo EASy-ALS (descrito en la Tabla 1, las Figuras 1 y 2 y el Video 9). El protocolo EASy-ALS es el protocolo utilizado por los residentes de anestesiología durante el PCIH.<sup>22</sup> Este protocolo requiere capacitación previa que incluye simulación, que se centra en el trabajo en equipo, la comunicación, la RCP de alta calidad y la limitación de las comprobaciones de pulso/ritmo menor de 10 segundos. En nuestra experiencia, el entrenamiento basado en simulación da como resultado una reducción constante de las interrupciones en la RCP durante un paro cardíaco simulado.<sup>23</sup>

**Tabla 1. Protocolo EASy-ALS**

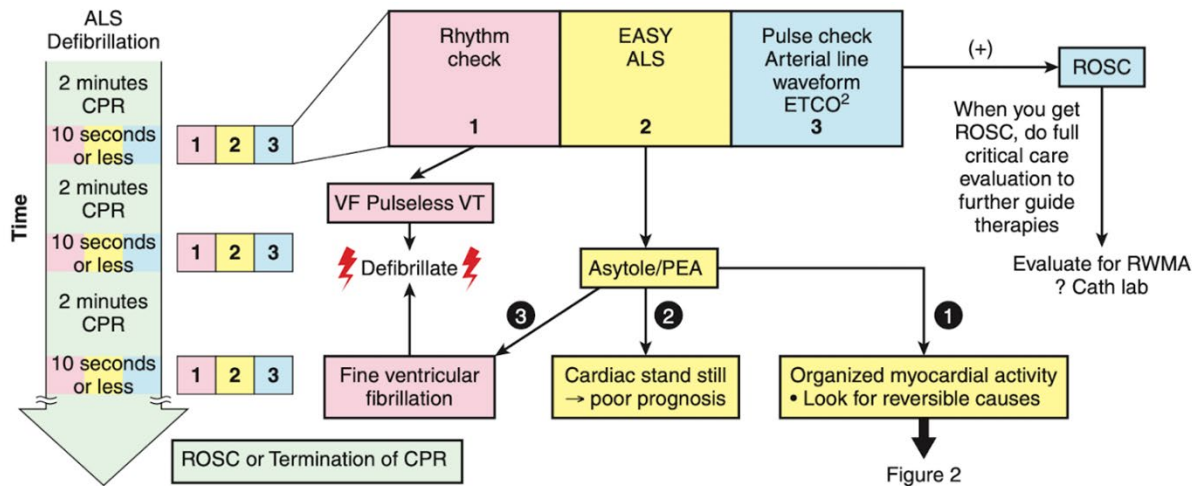
**Table 1. EASy-ALS protocol**

Tabla 1. Protocolo EASy-ALS	
Fase	Pasos e instrucciones
Preparación	<ol style="list-style-type: none"> <li>1. Realizar 2 minutos de compresiones torácicas de alta calidad y ventilación</li> <li>2. Anunciar, “Se va a realizar un ecocardiograma durante la próxima verificación del pulso”</li> <li>3. Preparar la sonda y la maquina (Usar un transductor de baja frecuencia, aplicar gel, usar modo de penetración si está disponible, usar compensación de ganancia por tiempo para aumentar ganancia profunda, ajustar profundidad a 21 cm</li> <li>4. Preparar el paciente retirando cualquier barrera para la adquisición de la imagen</li> <li>5. Anunciar, “La verificación del pulso y el ultrasonido cardiaco se realizarán en 10 segundos”</li> </ol>
Ejecución	<ol style="list-style-type: none"> <li>6. Poner el transductor en la región subcostal durante las compresiones torácicas para identificar la ventana</li> <li>7. Realizar una vista subcostal 4-cámaras durante la identificación del pulso; ordenar después de 8 segundos como máximo, “Reanudar compresiones torácicas”</li> </ol>
Reanudar resucitación cardiopulmonar e interpretación del ecocardiograma	<ol style="list-style-type: none"> <li>8. Reanudar compresiones torácicas</li> </ol>

	<ol style="list-style-type: none"> <li>9. Revisar los videos guardados mientras se realiza la resucitación cardiopulmonar</li> <li>10. Comunicar los hallazgos al líder del equipo durante las compresiones torácicas (ej. Hallazgos no conclusivos: Corazón quieto o móvil, derrame pericárdico; síndrome ventricular derecho, sospecha de embolismo pulmonar; disfunción ventricular izquierda masiva, sospecha de infarto del miocardio; hipovolemia; neumotórax a tensión)</li> </ol>
<p>La imagen puede ser vista durante compresiones según lo indicado.</p>	<ol style="list-style-type: none"> <li>1. Vista de la vena cava inferior</li> <li>2. Realizar ultrasonido de vía aérea para descartar intubación esofágica</li> <li>3. Visualizar la aorta para evaluar aneurisma o disección.</li> <li>4. Realizar ultrasonido abdominal para buscar sangrado intraperitoneal</li> <li>5. Realizar ultrasonido torácico para descartar derrame pleural</li> <li>6. Realizar ultrasonido pulmonar para buscar neumotórax a tensión</li> <li>7. Realizar exploración de trombosis venosa profunda en paciente con dilatación ventricular derecha</li> </ol>
<p>Abreviaciones: EASy-ALS, evaluación ecocardiográfica usada solo la ventana subcostal en Soporte Vital Avanzado. Este protocolo es inspirado en protocolo previos. <sup>16-21</sup></p>	

**Table 1. EASy-ALS Protocol**

Phase	Step with command
<b>Preparation</b>	1. Perform 2 minutes of high-quality chest compressions and ventilation.
	2. Announce, “We are going to do an echocardiogram during the next pulse check.”
	3. Prepare probe and machine (use low-frequency probe, apply gel, use penetration mode if available, use time gain compensation to increase far gain, adjust depth to 21 cm).
	4. Prepare the patient by removing any barriers to image acquisition
	5. Announce, “A pulse check and cardiac ultrasound will be done in 10 seconds.”
<b>Execution</b>	6. Place the probe onto the patient’s subcostal region during chest compressions to identify window.
	7. Perform subcostal 4-camber view during pulse check; command after 8 seconds at the latest, “Resume chest compressions.”
<b>Resuming cardiopulmonary resuscitation and echocardiogram interpretation</b>	8. Resume chest compressions.
	9. Review recorded loops while cardiopulmonary resuscitation is ongoing.
	10. Communicate findings to team leader during chest compressions (eg. no conclusive findings: cardiac motion or standstill; pericardial effusion; right ventricular syndrome, suspect pulmonary embolism; massive left ventricular dysfunction, suspect myocardial infarction; hypovolemia; tension pneumothorax).
<b>Imaging could be done during chest compressions as indicated.</b>	1. View the inferior vena cava.
	2. Perform airway ultrasound to rule out esophageal intubation of endotracheal tube.
	3. Image the aorta to evaluate for rupture.
	4. Perform abdominal ultrasound to look for intraperitoneal bleed.
	5. Perform chest ultrasound to rule out large pleural effusion.
	6. Perform lung ultrasound to look for tension pneumothorax.
	7. Perform selected screen for deep venous thrombosis in patients with right ventricular dilation.
Abbreviation: EASy- ALS, echocardiographic assessment using subcostal-only view in Advanced Life Support. This protocol is inspired by previous protocols. <sup>16-21</sup>	

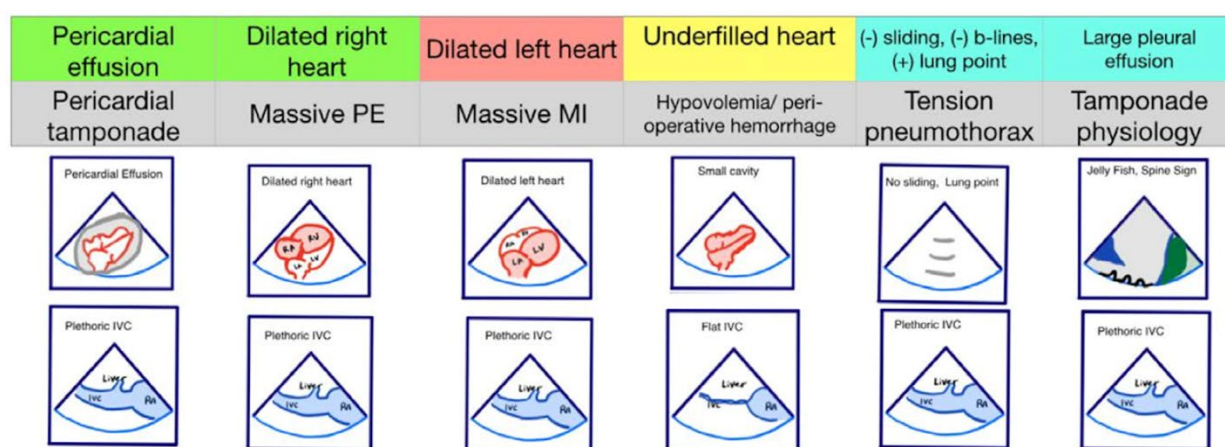


**Figura 1. Algoritmo para el uso de EASy-ALS.** Este algoritmo incorpora exploración FoCUS en el tiempo <10s para el análisis del pulso/ritmo en la RCP. Un enfoque sistemático permite la identificación de un ritmo desfibrilable si está presente y la finalización de EASy-ALS para buscar una causa cardíaca del evento sin pausar las compresiones torácicas por >10 s. (Usado con permiso de N. Bughrara, MD, Albany, NY.) RCP indica reanimación cardiopulmonar; EASy-ALS, evaluación ecocardiográfica usando solo vista subcostal en soporte vital cardíaco avanzado; FOCUS, ecografía cardíaca focalizada; AESP, actividad eléctrica sin pulso; RCE, retorno de la circulación espontánea; RWMA, anomalía regional del movimiento de la pared; FV, fibrilación ventricular; TV, taquicardia ventricular.

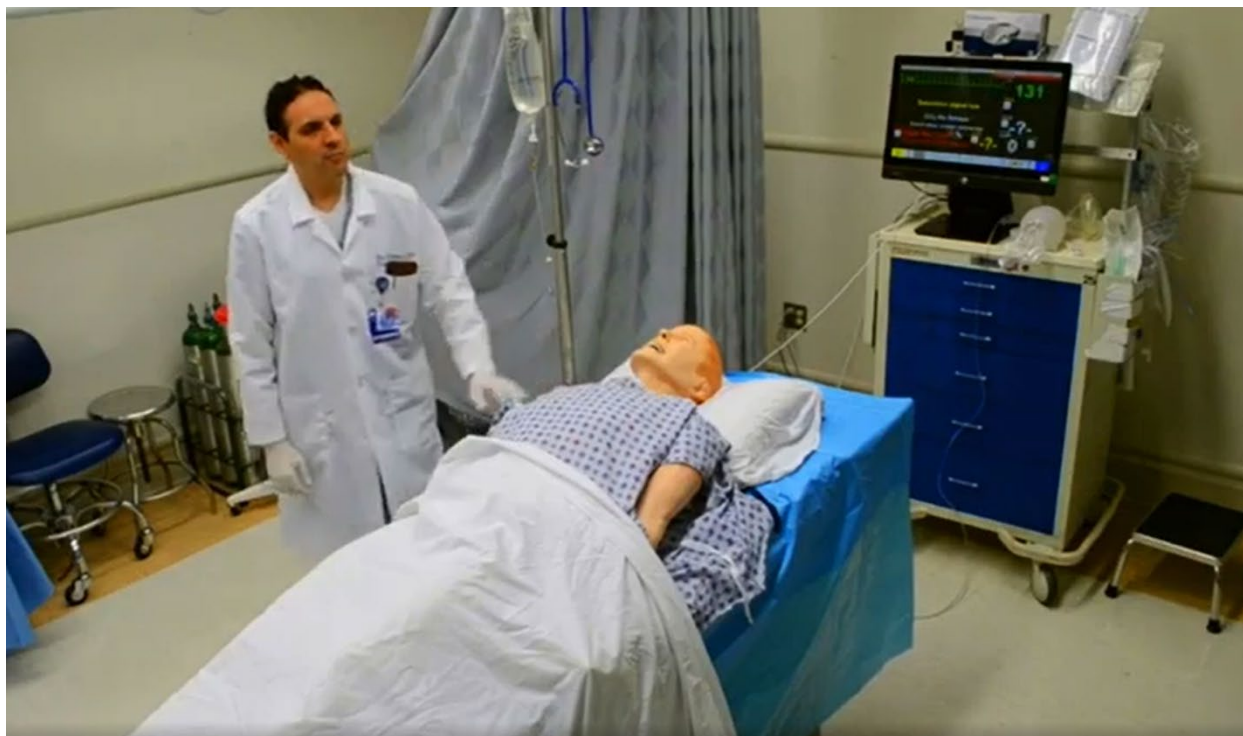**Figure 1. Algorithm for the use of EASy-ALS.** This algorithm incorporates FOCUS into the ≤10- s pulse/rhythm check of CPR. A systematic approach allows identification of a shockable rhythm if present and completion of EASy- ALS to search for a cardiac cause of the event without holding chest compressions for >10 s. (Used with permission from N. Bughrara, MD, Albany, NY.) CPR indicates cardiopulmonary resuscitation; EASy- ALS, echocardiographic assessment using subcostal- only view in advanced cardiac life support; FOCUS, focused cardiac ultrasound; PEA, pulseless electrical activity; ROSC, return of spontaneous circulation; RWMA, regional wall motion abnormality; VF, ventricular fibrillation; VT, ventricular tachycardia.

Derrame pericárdico	Corazón derecho dilatado	Corazón izquierdo dilatado	Corazón vacío	(-) deslizamiento (-) líneas b, (+) punto pulmonar	Derrame pleural extenso
---------------------	--------------------------	----------------------------	---------------	--	-------------------------

Taponamiento cardíaco	EP masivo	IAM masivo	Hipovolemia/hemorragia perioperatoria	Neumotórax a tensión	Fisiología de taponamiento
Derrame pericárdico	Corazón derecho dilatado	Corazón izquierdo dilatado	Cavidades pequeñas	Sin deslizamiento, Punto pulmonar	Signo de la medusa, Signo de la espina
VCI pletórica	VCI pletórica	VCI pletórica	VCI aplanada	VCI pletórica	VCI pletórica



**Figura 2. Fenotipos de pseudo-AESP identificados con EASy-ALS.** Los fenotipos primarios que se identificarán con EASy-ALS son derrame pericárdico, que puede resultar en taponamiento cardíaco; corazón derecho dilatado que puede ocurrir con EP masivo; corazón izquierdo dilatado, que puede verse con infarto de miocardio masivo; y corazón “vacío” (con poco volumen) que sugiere hipovolemia. También se pueden obtener vistas extracardiacas; estos incluyen ultrasonido de la VCI para evaluar el estado del volumen y la presión de llenado del RV, y ultrasonido pulmonar para evaluar derrame pleural o neumotórax a tensión. (Cortesía de N. Bughrara, MD, Albany, NY). EASy-ALS indica una evaluación ecocardiográfica usando solo una vista subcostal en soporte vital cardíaco avanzado; VCI, vena cava inferior; IM, infarto de miocardio; EP, embolismo pulmonar; AESP, actividad eléctrica sin pulso; AD, aurícula derecha; VD, ventrículo derecho.



**Video complementario 9. Demostración de EASy-ALS en un entorno simulado** (*haga clic para ver*)

El residente a cargo es alertado mediante una llamada directa de una descompensación aguda del paciente en la UCI quirúrgica o en la sala quirúrgica desde el servicio primario o por código azul. A su llegada, el residente se prepara para servir como ecografista y completar un examen EASy-ALS. La sonda de ultrasonido se coloca en la ventana subcostal antes de la verificación del pulso/ritmo sin obstruir las compresiones torácicas. El líder del código, debe ser un proveedor sénior del equipo de atención primaria, que es responsable de mantener y reanudar las compresiones torácicas. El líder del código asigna a una enfermera para que haga una cuenta regresiva de 10 segundos durante la verificación del pulso/ritmo; esto es estándar en nuestra institución. Después de reanudar las compresiones torácicas, el residente interpreta las imágenes grabadas y comunica los hallazgos al líder del código. Los fenotipos primarios (Figura 2) que se identificarán son: corazón inmóvil (ver Video 1), derrame pericárdico (Video 2), ventrículo derecho dilatado (VD) (Video 5), ventrículo izquierdo dilatado (VI) (Video 6) y llenado insuficiente del corazón (Video 7). El residente puede obtener vistas extracardíacas (como la vista VCI subcostal, video 3), entre controles de pulso/ritmo.

---

### **Toxicidad Sistémica por Anestésicos Locales**

La toxicidad sistémica por anestésicos locales (TOSAL) puede ocurrir durante cualquier tipo de anestesia regional y puede provocar un paro cardíaco, particularmente cuando se inyectan grandes volúmenes de anestésicos locales de acción prolongada (p. ej., bupivacaína). Los primeros signos de TOSAL incluyen entumecimiento perioral, sabor metálico y tinnitus. Posteriormente pueden

ocurrir convulsiones e inestabilidad hemodinámica. La taquicardia y la hipertensión son seguidas por bradicardia e hipotensión y finalmente, por arritmias ventriculares y asistolia. Los síntomas TOSAL generalmente se desarrollan dentro de un minuto, aunque se han descrito inicios tardíos después de más de una hora de la aplicación.<sup>24</sup>

El papel de POCUS durante LAST no está bien definido, pero podría beneficiar al paciente si el colapso cardiovascular ocurre tardíamente después de la inyección del AL. Los hallazgos esperados incluyen fibrilación ventricular o asistolia, mientras que también se pueden detectar otras causas de inestabilidad hemodinámica.

Durante la reanimación, POCUS puede confirmar el éxito (es decir, el restablecimiento de la actividad cardíaca sincronizada) o el fracaso (paralización) de la terapia con emulsión de lípidos y desencadenar el inicio de la circulación extracorpórea.

### ETE en el manejo del paro cardíaco

La obtención de imágenes de ecocardiografía transtorácica puede estar limitada por ciertas barreras como aire subcutáneo o vendajes en las áreas de interés. En tales casos, se puede usar la ETE, aunque su uso está limitado por la disponibilidad y la necesidad de intubación endotraqueal.<sup>25-26</sup> La ETE tiene la capacidad no solo de ayudar con el diagnóstico de causas reversibles de paro cardíaco, sino también de guiar las compresiones torácicas óptimas, ya que alrededor del 80% de los pacientes, las estructuras intratorácicas inmediatamente debajo del punto de compresiones son la aorta ascendente, la raíz aórtica o el tracto de salida del VI. Por lo tanto, es posible que pueda ser necesario mover el sitio de las compresiones hacia la apófisis xifoides para obtener compresiones ventriculares más efectivas.<sup>27</sup>